Roturas masivas del manguito rotador: indicaciones y limitaciones de la transferencia del trapecio inferior.

DOI: http//dx.doi.ORG/10.37315/SOTOCAV202128756110

AUTORES: AROCA, JOSE ENRIQUE; NAVARRO, MARTA; PINA, AGUSTÍN

HOSPITAL UNIVERSITARI I POLITÈCNIC LA FE. VALENCIA.

INTRODUCCIÓN

Se han propuesto varias clasificaciones de las roturas masivas de manguito rotador. Actualmente muchos autores definen una rotura masiva si existe una desinserción completa de al menos dos tendones. Otros autores consideran que la rotura es masiva si es mayor de 5 cm, y en cambio otros la definen en la exploración quirúrgica cuando sus márgenes no son móviles.

Mientras que las roturas pequeñas pueden existir asintomáticamente, las roturas masivas siempre se acompañan al menos de pérdida de fuerza y, a menudo, cursan con dolor relacionado con la actividad, especialmente en pacientes jóvenes. Las roturas masivas raramente ocurren tras una lesión aguda y casi siempre son crónicas y asociadas a una retracción mio-tendinosa, pérdida de la elasticidad musculotendinosa, infiltración grasa de los músculos, escape superior de la cabeza numeral y en el último estadío, artrosis. Debemos definir si una rotura masiva es o no reparable. Si la infiltración grasa de Goutalier es mayor del estadio dos o si hay una migración craneal del húmero proximal con una disminución de la distancia acromio-humeral menor de 7 mm en la radiografía simple, la probabilidad de éxito de la reparación tendinosa es tan baja que esta rotura se considera irreparable.

Las roturas pequeñas con poca retracción o sin ella frecuentemente se mantienen pequeñas. Sin embargo, las roturas grandes pero reparables habitualmente aumentan de tamaño y pueden convertirse rápidamente en irreparables sin que aumente el dolor o la sintomatología. Por ello es importante definir el tratamiento definitivo de una rotura masiva reparable en el momento de su diagnóstico. Los parámetros decisivos claves para el tratamiento son: los síntomas del paciente, la reparabilidad de la lesión y las demandas funcionales del paciente a corto y a medio plazo.

Evaluación de los parámetros clave en la toma de decisiones

Debemos definir qué parámetros son determinantes para la selección del tratamiento. Desafortunadamente, incluso con la información clínica y de imagen, la literatura científica no aporta datos suficientes para establecer un algoritmo de tratamiento basado en la evidencia universalmente aceptado. Por lo tanto, cualquier algoritmo de evaluación y tratamiento propuesto incluye la experiencia personal y los datos científicos. Los siguientes criterios han demostrado su utilidad en la evaluación de los parámetros clave en el proceso de toma de decisiones para las roturas masivas del manguito rotador:

EVALUACIÓN DE LOS SÍNTOMAS:

- Dolor

La evaluación del dolor debe determinar si éste es debido a la rotura, si se trata de un dolor referido o es el resultado de una capsulitis asociada. La rigidez causada por la capsulitis adhesiva a menudo acompaña a las roturas traumáticas. La limitación de la rotación externa pasiva con el brazo en adducción o la limitación de la abducción glenohumeral pasiva no es debida a un desgarro del manguito, sino que son signos de una capsulitis adhesiva asociada. El tratamiento conservador de la rigidez mediante fisioterapia y estiramientos capsulares casi siempre tiene éxito y, sorprendentemente, a menudo provoca un alivio del dolor suficiente y una restauración de la función tal que el tratamiento quirúrgico puede resultar innecesario. El dolor de la articulación acromioclavicular, aunque diferente del dolor habitual del manguito rotador, es la segunda causa más común de dolor de hombro y es frecuentemente confundido con el primero. Por el contrario, los problemas de la columna cervical, aunque existen, son una causa poco frecuente de dolor simultáneo con la rotura del manguito rotador.

Si el cirujano piensa que el dolor está relacionado con la rotura del manguito y si se excluye la rigidez glenohumeral y el dolor acromioclavicular, el paciente debe determinar si está dispuesto y es capaz de hacer frente a ese dolor. Si el paciente cree que el dolor va más allá de su tolerancia, nos inclinaremos por un tratamiento quirúrgico, y el tipo de tratamiento vendrá determinado por el resto de los parámetros.

- Discapacidad

La principal discapacidad causada por desgarros del manguito rotador es la debilidad o pérdida de fuerza para movilizar el brazo. Sin embargo, esta debilidad no es igual en todos los ejes del espacio, siendo mucho más frecuente para la elevación y la abducción. A pesar de que la debilidad de la rotación interna está presente en las roturas anterosuperiores, rara vez es tan incapacitante de forma aislada para justificar el tratamiento. Las roturas anterosuperiores por lo general requieren tratamiento debido al dolor y a la debilidad para la elevación. Las roturas posterosuperiores y las roturas globales causan debilidad para la elevación y la rotación externa. Esta debilidad puede ser cuantificada de varias formas y puede tratarse en su forma más extrema de una pseudoparálisis de elevación y / o de rotación externa. La pseudoparálisis de elevación anterior se describe como la incapacidad para elevar el brazo a 90º en presencia de una movilidad glenohumeral pasiva sin restricciones y en ausencia de cualquier afectación neurológica. Una pseudoparálisis de rotación externa se describe como una pérdida completa de la potencia activa para la rotación externa en presencia de la rotación externa pasiva sin restricciones y en ausencia de afectación neurológica. Es sinónimo del signo “drop-arm” de Neer, con una incapacidad de girar externamente el brazo forma activa en aducción más allá de 0º a pesar de la ausencia de rigidez y afectación neurológica, o un “lag sign” de rotación externa severo. El paciente trata de compensar este déficit de rotación externa realizando la separación del codo del cuerpo cuando se realiza elevación del brazo, y es lo que se conoce como el “signo del trompetero”.

La discapacidad debe ser evaluada después de tratar con éxito la rigidez y después del alivio del dolor acromioclavicular mediante la inyección de un anestésico local en dicha articulación. A pesar de que la pérdida de fuerza puede ser medida objetivamente y se correlaciona estrechamente con las puntuaciones de discapacidad, en última instancia es el paciente quien determina si esta discapacidad es aceptable para él, o si desea mejorar. Sólo si el paciente no acepta su discapacidad o si sospechamos que probablemente se producirá una progresión de la discapacidad actualmente aceptable se debe considerar el tratamiento quirúrgico.

Evaluación de la posibilidad de reparación de la rotura

Si una rotura es lo suficientemente incapacitante como para justificar el tratamiento quirúrgico, la reparación es el método preferido de tratamiento, ya que proporciona alivio duradero del dolor y mejora la fuerza preoperatoria.

Una rotura se considera irreparable si el defecto no puede ser cerrado durante la operación o, aunque físicamente se logre el cierre se observe por la experiencia que esa reparación es casi seguro se asociará a un fallo estructural precoz de dicha reparación.

Los siguientes criterios clínicos y de imagen han sido identificados como factores predictivos de que la rotura tendinosa es irreparable:

- Hallazgos clínicos que indican la irreparabilidad del manguito rotador:

Las roturas anterosuperiores, con subluxación estática anterosuperior (con la cabeza debajo de la piel frente al acromion anterior) y pseudoparálisis asociada de elevación anterior no pueden ser reparadas. Además, las roturas asociadas con subluxación anterosuperior dinámica del húmero (en abducción resistida) tienen una probabilidad muy baja de curación después de una reparación. Para las roturas posterosuperiores globales, una pseudoparálisis de elevación anterior es sugestiva de irreparabilidad si es crónica, si no se asocia con dolor, y si el brazo lo elevamos pasivamente a 90º y el paciente no puede estabilizarlo activamente. Un verdadero signo de “drop-arm” indica que el músculo infraespinoso tiene una infiltración grasa del estadío 2 o mayor, y no curará después del intento de reparación directa. Si, además, hay un signo de trompetero, el redondo menor posiblemente ha sufrido también una infiltración grasa sustancial y no será susceptible de reparación exitosa. Por lo tanto, subluxaciones estáticas y dinámicas de la articulación glenohumeral, signos de “lag” en rotación externa son los predictores clínicos muy importantes del carácter irreparable de un desgarro del manguito rotador.

- Hallazgos de imagen que sugieren irreparabilidad del manguito rotador:

Una subluxación superior estática de la articulación glenohumeral con un intervalo acromiohumeral de 7 mm o menor en una radiografía anteroposterior con el brazo en rotación neutra se asocia con un muy elevado porcentaje de fracaso de la reparación y se considera indicativo del carácter irreparable de una rotura. Una subluxación estática anterior, detectada en la tomografía computarizada (TC) o resonancia magnética (RM), aunque menos estudiado, parece ser indicativo también del carácter irreparable de un desgarro anterosuperior.

Estadíos 3 ó 4 de infiltración grasa de los músculos del manguito rotador (determinada por TC o RM) se han asociado con el carácter irreparable de las roturas del manguito rotador. Por lo tanto, un intervalo acromio-humeral de menos de 7 mm y la infiltración grasa del músculo del estadio 3 o mayor indica que el desgarro es irreparable.

A diferencia de los resultados de la reparación directa, los resultados de otro tipo de cirugía como la tenotomía del bíceps, el desbridamiento subacromial,

las reparaciones parciales, las transferencias tendinosas, y la artroplastia inversa de hombro no se ha demostrado que dependan del retardo entre la rotura y el tratamiento. Por lo tanto, si diagnosticamos una rotura irreparable, el paciente y el cirujano cuentan con el tiempo necesario para la observación de la historia natural, así como los intentos de tratamiento conservador incluyendo terapia física, porque las posibles opciones de tratamiento quirúrgico también se pueden demorar con un pronóstico muy similar en una fecha posterior.

EVALUACIÓN DE LAS NECESIDADES FUNCIONALES

La rotura del manguito rotador no causa discapacidad con el brazo pegado al cuerpo. Así, las demandas funcionales se consideran altas si el paciente desea usar el brazo en el espacio (es decir, con el codo lejos del cuerpo). Por el contrario, si el paciente acepta la posibilidad de utilizar sólo la mano con el brazo pegado al cuerpo, las exigencias funcionales se consideran bajas. Por lo tanto, la relevancia de la disfunción la determina sólo el paciente, así como el nivel de tolerancia al dolor. Debemos informar a los pacientes acerca de la historia natural de las roturas grandes y los resultados de las diversas formas de tratamiento, pero es responsabilidad del paciente el decidir sobre las posibles opciones de tratamiento y se debe respetar dicha decisión a menos que aparezca claro que las expectativas de tratamiento del paciente sean poco realistas a pesar de un buen asesoramiento médico.

ETIOLOGÍA

- Roturas masivas traumáticas agudas:

Es muy raro que una rotura masiva sea exclusivamente traumática y constituyen a menudo casos clínicos aislados. Una rotura traumática masiva, excepcionalmente arrancará la totalidad de un manguito sano, y ocurrirá habitualmente en un paciente con factores de riesgo tales como una osteopenia severa debido a, por ejemplo, la administración de corticoides sistémicos durante largo plazo. Los pacientes con un verdadero desgarro masivo traumático vendrán al servicio de urgencias con un hombro completamente pseudoparalítico. Las imágenes radiográficas excluirán una fractura, pero pueden documentar un aumento del espacio de la articulación debido a la interposición del manguito avulsionado. Utilizaremos la resonancia magnética o la tomografía computerizada para excluir una degeneración previa asintomática del manguito rotador con atrofia e infiltración grasa. Si la rotura masiva del tendón se asocia a una ausencia de infiltración muscular grasa mayor del estadío 1, se debe realizar la reparación lo más temprano posible.

- Desgarros masivos crónicos:

Las roturas masivas crónicas se definen como aquellas con rotura de al menos dos tendones y cambios degenerativos crónicos del tendón y el músculo. Un evento traumático puede haber agrandado una rotura más pequeña pre-existente, y las denominadas roturas aguda sobre crónica se consideran crónicas, ya que por lo general presentan cambios sustanciales degenerativos musculotendinosos, como lo demuestran los estudios de imagen. Excepcionalmente, una pequeña rotura no retraída puede agrandarse por un traumatismo importante.

OPCIONES DE TRATAMIENTO. TRANSFERENCIA DE TRAPECIO INFERIOR

Las opciones de manejo para la rotura masiva e irreparable del manguito de los rotadores incluyen el tratamiento no quirúrgico (incluyendo fisioterapia e infiltraciones), desbridamiento artroscópico (con o sin liberación del nervio supraescapular), tenotomía de la porción larga del bíceps, la reparación parcial del manguito de los rotadores (con o sin liberación del nervio supraescapular), el balón subacromial, la reconstrucción capsular superior, las transferencias tendinosas y la prótesis invertida de hombro.

Cuando se compara el desbridamiento con la reparación parcial, se ha demostrado que el grupo de reparación parcial tiene resultados funcionales superiores. Sin embargo, aunque muchos pacientes experimentan mejoría en el dolor y la función del hombro después del desbridamiento o la reparación parcial, los pacientes con roturas masivas irreparables del manguito rotador pueden desarrollar con el tiempo una artrosis progresiva del hombro. Esto es en parte secundario a la pérdida de la fuerza de centrado aplicada por el manguito rotador, lo que lleva a cargas aplicadas excéntricamente a los patrones de desgaste anormal de la glenoides.

Las transferencias tendinosas son una opción adicional para reconstruir la función en las roturas irreparables del manguito rotador y es particularmente atractiva en pacientes más jóvenes o pacientes activos sin signos de cambios artrósicos. Se han desarrollado varios avances en los últimos años en el diseño de diferentes tipos de transferencias de tendones para reconstruir todos los tipos de desgarros del manguito rotador. Al diseñar las transferencias para el manguito de los rotadores, el cumplimiento de los principios importantes de las transferencias de tendones es fundamental:

1. Los músculos transferidos y receptores deben tener una excursión y tensión similares.

2. El músculo transferido debe ser prescindible.

3. Los tendones transferidos y receptores deben tener una línea de tracción similar.

4. El músculo transferido debe diseñarse para reemplazar solo una función del músculo receptor.

Se han diseñado transferencias de múltiples tendones como opciones para restaurar la función de rotación interna del subescapular (pectoral mayor o dorsal ancho) y la función de rotación externa del manguito rotador posterosuperior (dorsal ancho, redondo mayor o trapecio inferior). La transferencia tendinosa más utilizada para el tratamiento de desgarros masivos e irreparables del manguito rotador posterosuperior es la transferencia dorsal ancho, con o sin el redondo mayor. Los estudios de seguimiento a medio y largo plazo han demostrado que los pacientes experimentan un buen alivio del dolor y mejoría en el movimiento del hombro. Se observan peores resultados cuando hay infiltración grasa grado III o superior del redondo menor, artrosis, insuficiencia subescapular o elevación anterior preoperatoria menor de 90°.

Particularmente en casos con insuficiencia subescapular, la transferencia del dorsal ancho puede causar subluxación de la cabeza humeral inferior. Alternativamente, con un tendón subescapular intacto y una buena función deltoidea, la fuerza dirigida hacia abajo del latissimus es contrarrestada, permitiendo que el latissimus reemplace apropiadamente al infraespinoso. como un rotador externo y depresor de la cabeza humeral.

El trapecio inferior ha surgido recientemente como una transferencia alternativa para restaurar la rotación externa del hombro. Desde su descripción original por Elhassan, numerosos estudios clínicos posteriores han confirmado la efectividad de esta transferencia para restaurar la rotación externa del hombro.

En un estudio biomecánico, utilizando un nuevo modelo de hombro, Hartzler et al. compararon el momento de fuerza de rotación externa del dorsal ancho, redondo mayor y trapecio inferior cuando eran transferidos al húmero proximal para restaurar la rotación externa del hombro. Mostraron que el trapecio inferior, seguido del redondo mayor, tenía el mayor momento de fuerza de rotación externa y que la transferencia del dorsal ancho tenía el menor momento de fuerza de rotación externa con el hombro en adducción. En el mismo estudio, los autores demostraron que, en ausencia de función subescapular o deltoidea, o ambas, la transferencia del latissimus al húmero proximal condujo a una subluxación inferior de la cabeza humeral y que la transferencia del trapecio inferior condujo a la estabilización de la cabeza humeral.

Elhassan publica un estudio de 33 pacientes que se sometieron a una transferencia del trapecio inferior con aloinjerto de tendón de Aquiles para reconstruir un desgarro masivo e irreparable del manguito rotador posterior-superior con un seguimiento promedio de 47 meses. Los pacientes experimentaron una mejora significativa y prolongada del dolor y la rotación externa. La mayoría de los pacientes también mostraron una mejoría significativa de la flexión y abducción del hombro, aunque los mejores resultados se obtuvieron en pacientes con una flexión preoperatoria de más de 60°.

Las ventajas de esta técnica son varias:

- La primera es la sencillez de la transferencia.

- La segunda es la mejor restauración de la biomecánica del hombro con la transferencia porque el origen del trapecio inferior es craneal al origen del latissimus, justo medial a la fosa del infraespinoso, haciendo que la línea de tracción del trapecio inferior imite más de cerca al tendón infraespinoso.

- Finalmente, por esta razón y a diferencia de la transferencia del latissimus, el desgarro parcial del subescapular no es una contraindicación para la transferencia, y además es más fácil entrenar al músculo transferido, ya que se ha demostrado que el trapecio se contrae durante la rotación externa del hombro.

Conclusión

En este momento hay varias opciones de tratamiento para las roturas masivas del manguito rotador. A menudo, la elección de la mejor opción de tratamiento es más difícil que la ejecución del procedimiento.

La transferencia del trapecio inferior prolongada con aloinjerto de tendón de Aquiles para reconstruir un desgarro masivo e irreparable del manguito rotador posterosuperior conduce a un buen resultado en la mayoría de los pacientes, específicamente aquellos que tienen una flexión preoperatoria de más de 60 °.

Caso clínico

Varón 55 años

Sin antecedentes de interés

Dolor en hombro derecho de 2 años de evolución

Pérdida subjetiva de fuerza

Exploración clínica:

No cicatrices

No atrofia deltoidea

Atrofia fosa supra e infraespinosa

Movilidad: 150-150-L5-0-30

Maniobras impingement +

No dolor AAC. Bíceps indoloro

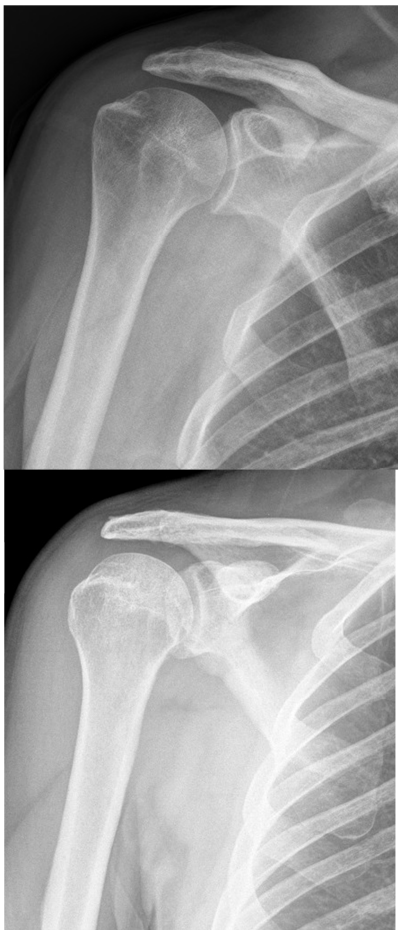

Radiográficamente se observa una disminución del espacio subacromial, pero con una cabeza centrada y sin ascenso importante y no existe artrosis glenohumeral (estadío 1-2 de Hamada).

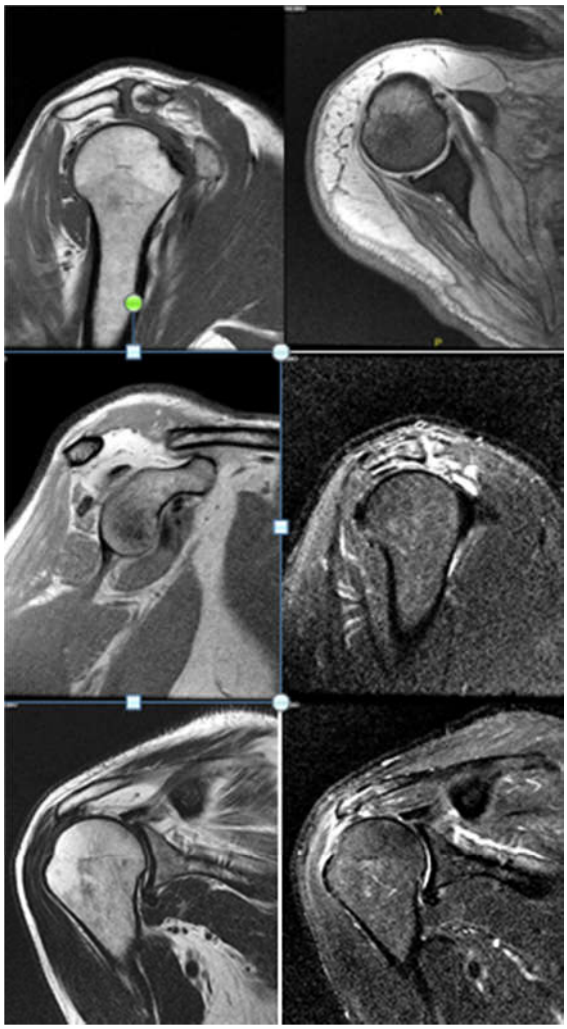

En las imágenes de Resonancia magnética se aprecia una rotura masiva de manguito con afectación del supraespinoso y del infraespinoso, con un subescapular y un redondo menor indemnes. El muñón tendinoso de la rotura está retraído hasta el margen glenoideo, y existe una atrofia grasa muy importante de los músculos supra e infraespinoso.

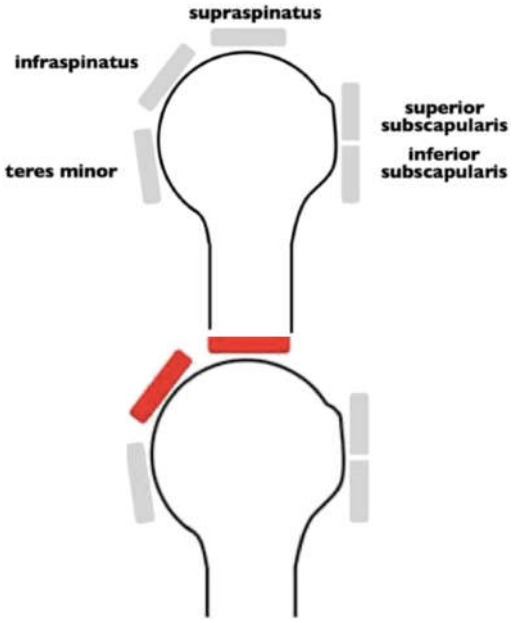

Correspondería a un tipo D de la clasificación de Collin

Opciones de tratamiento:

- Tratamiento no quirúrgico
- Desbridamiento y tenotomía del bíceps
- Reparación parcial
- Reparación + aumentación
- Reconstrucción capsular superior
- Transferencia tendinosa
- Balón subacromial
- o Latissimus dorsi
- o Trapecio inferior
- Prótesis invertida

Visión artroscópica de la rotura masiva e irreparable

En este caso se realizó una transferencia de trapecio inferior según la técnica de Elhassan: transferencia del trapecio inferior con aloinjerto de tendón de Aquiles:

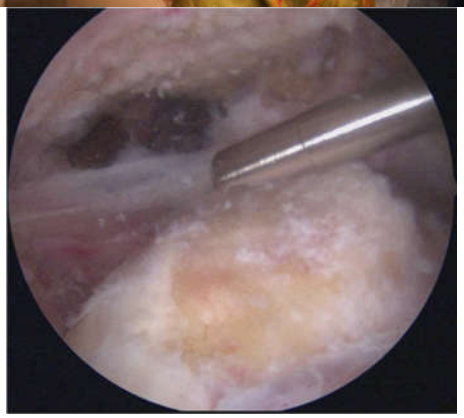

Resultado clínico al año de la cirugía:

Bibliografía

1. **Adamson GJ, Tibone JE.** Ten-year assessment of primary rotator cuff repairs. J Shoulder Elbow Surg 1993; 2:57-63.

2. **Ainsworth R, Lewis JS.** Exercise therapy for the conservative management of full thickness tears of the rotator cuff: a systematic review. Br J Sports Med 2007; 41:200-10. doi:10.1136/bjsm.2006.032524

3. **Bedi A, Dines J, Warren RF, Dines DM.** Massive tears of the rotator cuff. J Bone Joint Surg Am 2010; 92:1894-908. doi:10.2106/JBJS.I.01531

4. **Bellumore Y, Mansat P, Determe P, Fourcade D, Mansat M.** Ruptures associees des tendons des muscles supra et infraspinatus. Rev Chir Orthop Reparatrice Appar Mot 1999; 85:113-7.

5. **Bigliani LU, McIlveen SJ, Cordasco F, Musso E.** Operative repair of massive rotator cuff tears: long term results. J Shoulder Elbow Surg 1992; 1:120-30.

6. **Boileau P, Baque F, Valerio L, Ahrens P, Chuinard C, Trojani C.** Isolated arthroscopic biceps tenotomy or tenodesis improves symptoms in patients with massive irreparable rotator cuff tears. J Bone Joint Surg Am 2007; 89:747-57. doi:10.2106/JBJS.E.01097

7. **Boileau P, Chuinard C, Roussanne Y, Neyton L, Trojani C.** Modified latissimus dorsi and teres major transfer through a single delto-pectoral approach for external rotation deficit of the shoulder: as an isolated procedure or with a reverse arthroplasty. J Shoulder Elbow Surg 2007; 16:671-82.

8. **Boileau P, Watkinson D, Hatzidakis AM, Hovorka I. Neer** Award 2005: the Grammont reverse shoulder prosthesis: results in cuff tear arthritis, fracture sequelae, and revision arthroplasty. J Shoulder Elbow Surg 2006; 15:527-40. doi:10.1016/j.jse.2006.01.003

9. **Bokor DJ, Hawkins RJ, Huckell GH, Angelo RL, Schickendantz MS.** Results of nonoperative management of full-thickness tears of the rotator cuff. Clin Orthop Relat Res 1993:103-10.

10. **Burkhart SS.** Arthroscopic treatment of massive rotator cuff tears: clinical results and biomechanical rationale. Clin Orthop Relat Res 1997:45-56.

11. **Burkhart SS.** Partial repair of massive rotator cuff tears: the evolution of a concept. Orthop Clin North Am 1997; 28:125-32.

12. **Codsi MJ, Hennigan S, Herzog R, Kella S, Kelley M, Leggin B, et al.** Latissimus dorsi tendon transfer for irreparable posterosuperior rotator cuff tears. Surgical technique. J Bone Joint Surg Am 2007; 89 (Suppl 2, Pt 1):1-9. doi:10.2106/JBJS.F.01160

13. **Cofield RH, Parvizi J, Hoffmeyer PJ, Lanzer WL, Ilstrup DM, Rowland CM.** Surgical repair of chronic rotator cuff tears. A prospective long-term study. J Bone Joint Surg Am 2001;83: 71-7.

14. **Collin P, Matsumura N, Lädermann A, Denard PJ, Walch G.** Relationship between massive chronic rotator cuff tear pattern and loss of active shoulder range of motion. J Shoulder Elbow Surg 2014. 23, 1195-1202.

15. **Constant CR, Murley AHG.** A clinical method of functional assessment of the shoulder. Clin Orthop Relat Res 1987:160-3.

16. **Costouros JG, Espinosa N, Schmid MR, Gerber C.** Teres minor integrity predicts outcome of latissimus dorsi tendon transfer for irreparable rotator cuff tears. J Shoulder Elbow Surg 2007; 16:727-34. doi:10.1016/j.jse.2007.02.128

17. **Cuff D, Pupello D, Virani N, Levy J, Frankle M.** Reverse shoulder arthroplasty for the treatment of rotator cuff deficiency. J Bone Joint Surg Am 2008; 90:1244-51. doi:10.2106/JBJS.G.00775

18. **Elhassan B, Endres NK, Higgins LD, Warner JJ.** Massive irreparable tendon tears of the rotator cuff: salvage options. Instr Course Lect 2008; 57:153-66.

19. **Elhassan B, Ozbaydar M, Massimini D, Diller D, Higgins L, Warner JJ.** Transfer of pectoralis major for the treatment of irreparable tears of subscapularis: does it work? J Bone Joint Surg Br 2008; 90:1059-65. doi:10.1302/0301-620X.90B8.20659